Pelvic Inflammatory Disease

Adnexitis - Tuboovarialabszess

Dr. Fanny Mikula
Universitätsklinik für Frauenheilkunde

Kein Interessenskonflikt

Hintergrund

- Infektion des oberen Genitaltraktes
  - Uterus, Eileiter, Ovarien, Mitbeteiligung benachbarter Organe, evtl. Begleitperitonitis
- Typischerweise durch sexuell übertragbare Keime ausgelöst
  - Polymikrobielle Infektion
- Prävalenz rückläufig (53/100,000 in 2019)

He, BMC Public Health 2023

Mikrobiologie

- Chlamydia trachomatis
- Neisseria gonorrhoe
- Mycoplasma genitalium
- Andere
  - Atobobium, Gardnerella, Streptococci, E. coli, Proteus, Bacteroides, …

Mischinfektion

CDC, STI Treatment Guidelines, 2021

Risikofaktoren

- Mehrere Sexualpartner
  - Verhütungsmethode (Barriere protektiv)
- Alter zwischen 15 und 25J
- Vorhergegangene Pelvic inflammatory disease (PID)

UpToDate, Pelvic inflammatory disease: Pathogenesis, microbiology, and risk factors

Klinik

- **Akut** über subakut bis chronisch
- Symptome häufig unspezifisch
  - Unterbauchschmerzen
    - Betont bei Geschlechtsverkehr oder Bewegung
  - Vaginale Blutung
  - Fluor vaginalis
  - Fieber

- Chronisch: Infertilität

Robert, NEJM, 2015

Diagnostik

- Anamnese
- Klinische Untersuchung
- Harnstreifen + Pregtest
- Infektionsscreening
  - Nativpräparat, Chlamydien, Gonorrhoe, Syphilis, Mykoplasmen, HIV
- Vaginalsonographie
- Labor (unspezifisch!)
- Ausschluss von Differentialdiagnosen

Curry, Am Fam Physician, 2019; Robert, NEJM, 2015

PID - Tuboovarialabszess

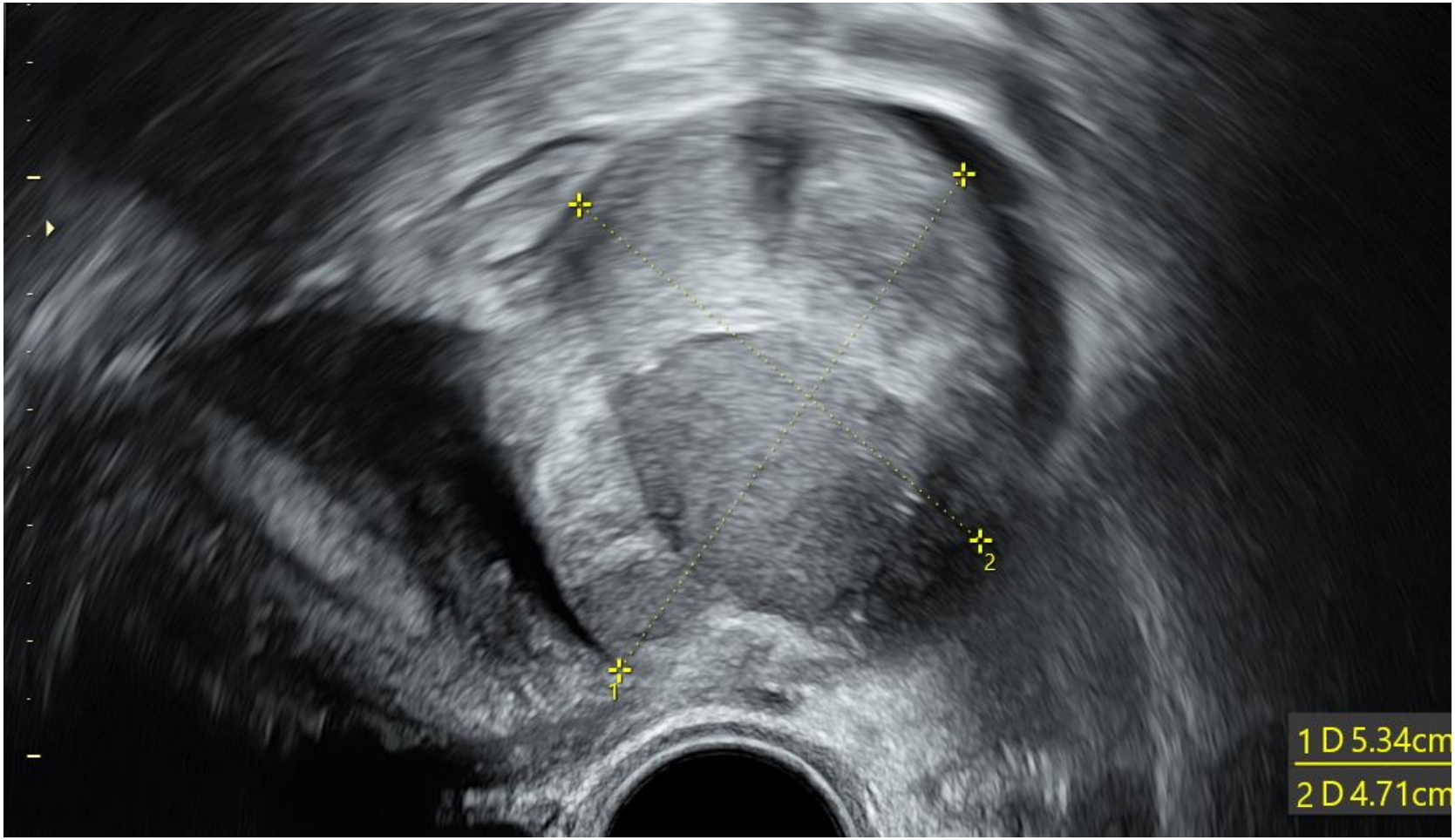

Bildarchiv Priv.-Doz. Dr. Marianne Koch, PhD

Tuboovarialabszess

- Komplikation der PID
- Ruptur: Peritonitis, Sepsis
- Evtl. weitere Diagnostik:
  - CT/MRT, Punktion vs. Laparoskopie, Kulturdiagnostik

UpToDate: Tubo-ovarian abscess: Epidemiology, clinical manifestations, and diagnosis

Antibiotische Therapie - stationär

- Ceftriaxon (1g i.v. 1xtgl.) + Doxycyclin (100mg p.o. oder i.v. 2xtgl.) + Metronidazol (500mg p.o. oder i.v. 2xtgl.)
- Cefoxitin (2g i.v. 4xtgl.) + Doxycyclin (100mg p.o. oder i.v. 2xtgl.)
- Cefotetan (2g i.v. 2xtgl.) + Doxycyclin (100mg p.o. oder i.v. 2xtgl.)

- Alternativen: Clindamycin + Gentamicin, Ampicillin/Sulbactam + Doxycyclin

Ness, AJOG 2002; CDC Sexually Transmitted Infections Treatment Guidelines, 2021.

Antibiotische Therapie - ambulant

- Ceftriatxon (500mg i.m.) + Doxycyclin (100mg p.o. 2xtgl.) + Metronidazol (500mg p.o. 2xtgl.)
- Cefoxitin (2g i.m.) + Azithromycin (1g p.o. 1x wöchentlich) + Metronidazol (500mg p.o. 2xtgl.)

- Therapiedauer: 14 Tage

CDC Sexually Transmitted Infections Treatment Guidelines, 2021; UpToDate Pelvic inflammatory disease: Treatment in adults and adolescents

Weitere Therapeutische Maßnahmen

- Analgetische, antiemetische & antipyretische Therapie
- Kein Geschlechtsverkehr bis zum Therapieende
- Evtl. Partnerbehandlung

Tuboovarialabszess

- Antibiotische Therapie ausreichend bei:
  - Stabiler Zustand, kein Hinweis auf Ruptur
  - Abszess <7cm
  - Prämenopausal
  - Besserung unter Antibiose

- Minimal-invasive Abszessdrainage (US- oder CT-gezielt)
- Inzision und Drainage per LSK oder LAP

- Evtl. Anpassung der Antibiotischen Therapie

Tuboovarialabszess

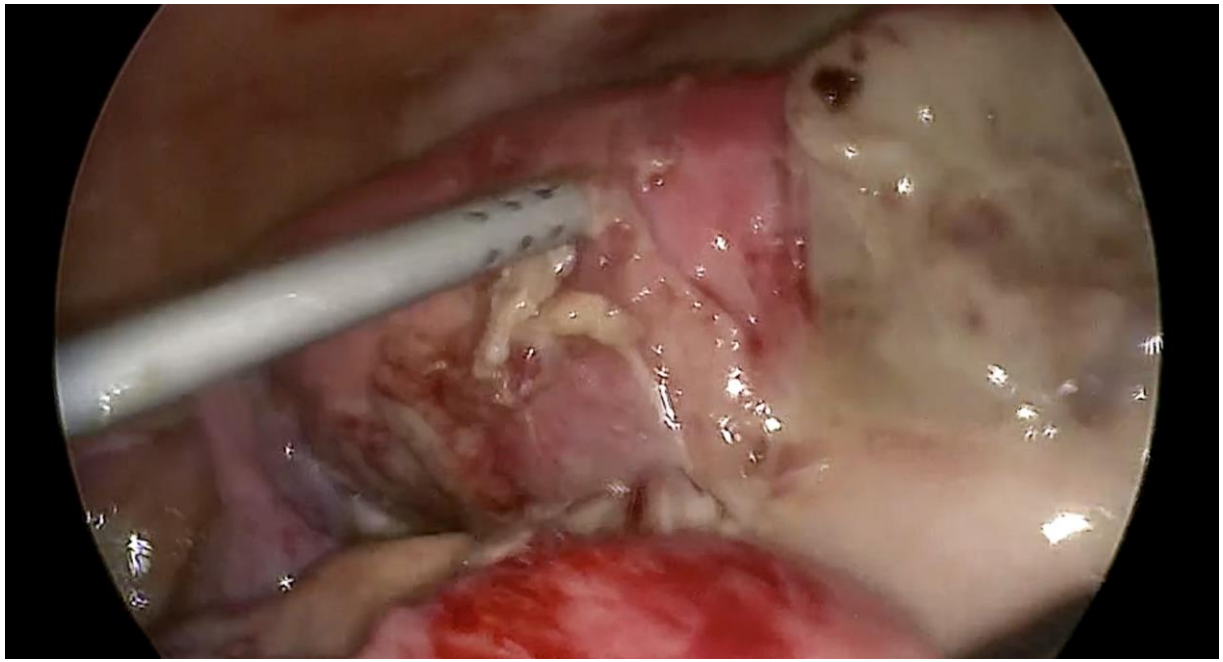

Bildarchiv DDr. Alexandra Perricos-Hess

Take-Home Message

- Akuter bis chronischer Verlauf
- Unspezifische Symptomatik
- Sexuell übertragbare Erreger
- Potenziell gravierende Komplikationen
  - Niedrige Behandlungsschwelle
- Antibiotische Behandlung
  - Behandlungsdauer 14 Tage
- Bei Abszess evtl. Punktion bzw. Inzision und Drainage
- Bei Vd.a. rupturierten Abszess: Notfall → Akutoperation

fanny.mikula@meduniwien.ac.at